

# Clavicule

## PRÉSENTATION

- Os pair
- Situé entre l'acromion et le manubrium sternal
- Forme : en S italique
  - Concave en avant dans son 1/3 latéral
  - Convexe en avant dans les 2/3 médiaux

## FACE SUPÉRIEURE

- Insertions musculaires (d'avant en arrière)
  - 2/3 médiaux :
    - **Grand pectoral (GP)**
    - **Sterno-cléido-occipito-mastoïdien (SCOM)**
  - 1/3 latéral :
    - **Deltoïde**
    - **Trapèze**
- Insertions des aponévroses :
  - **Aponévrose cervicale superficielle** : entre **GP** et **SCOM**
  - **Aponévrose cervicale moyenne** : en arrière du **SCOM**

## FACE INFÉRIEURE

- Partie latérale :
  - **Ligne trapézoïde** : insertion du **ligament trapézoïde**
  - **Tubercule conoïde** : insertion du **ligament conoïde**
- Partie moyenne : sillon du **muscle subclavier**
- Partie médiale : tubérosité costale avec insertion du **ligament costo-claviculaire**

## BORD ANTÉRIEUR

- Insertions musculaires
  - 2/3 médiaux : **GP**
  - 1/3 latéral : **deltoïde** sur le tubercule deltoïdien


## EXTRÉMITÉ LATÉRALE

- S'articule avec l'acromion
- Forme : aplatie de haut en bas
- Facette articulaire orientée en bas et en dehors

## EXTRÉMITÉ MÉDIALE

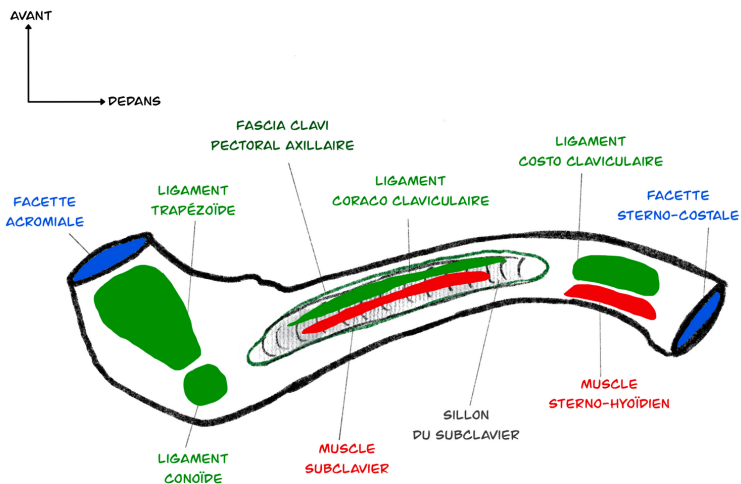
- S'articule avec l'incisure claviculaire du sternum et le 1er cartilage costal
- Forme : pyramidale
- Facette articulaire triangulaire et convexe de haut en bas



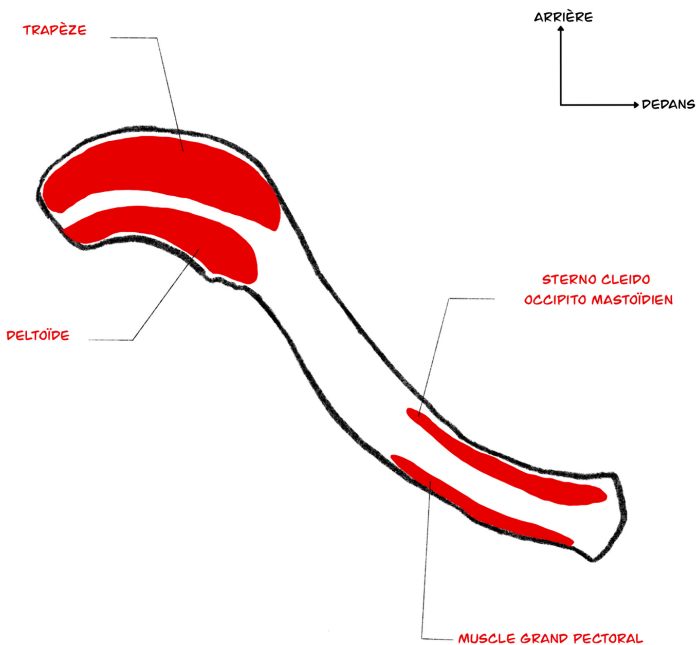


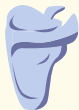# Clavicule

## FACE SUPÉRIEURE



## FACE INFÉRIEURE





# Scapula

## PRÉSENTATION

- Os pair, plat
- Situé à la partie postéro-latérale du thorax entre la 2ème et la 7ème côtes
- Forme : triangulaire

## FACE ANTÉRIEURE

- Fosse subscapulaire : insertion du **subscapulaire**
- Présence de crêtes obliques

## FACE POSTÉRIEURE

- Epine de la scapula : située au 1/4 supérieur
  - Bord latéral : **ligament transverse inférieur**
  - Bord postérieur :
    - Versant supérieur : **trapèze** qui se prolonge sur le tubercule trapézien, en bas
    - Versant inférieur : **deltoïde**
- Acromion :
  - Bord médial : **trapèze**
  - Bord latéral : **deltoïde**
- Fosses : en haut et en bas de l'épine
  - Fosse supra épineuse : **supra épineux**
  - Fosse infra épineuse : **infra épineux**

## BORD SUPÉRIEUR

Va de l'angle supérieur à l'angle latéral.

Présente l'incisure coracoïdienne :

- Passage de
  - **Artère supra scapulaire**
  - **Nerf supra scapulaire**
  - **Ligament transverse supérieur**
- En dedans : **omo-hyoïdien**
- Le reste du bord supérieur : **aponévrose cervicale moyenne**

## BORD MÉDIAL

Insertions musculaires

- Face postérieure : **grand et petit rhomboïdes**
- Face antérieure : **dentelé antérieur**

## BORD LATÉRAL

Insertions musculaires à la face postérieure, de haut en bas :

- **Petit rond**
- **Grand rond**

## ANGLE SUPÉRIEUR

Face postérieure : **élevateur de la scapula**

## ANGLE

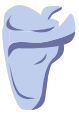### LATÉRAL

- Cavité glénoïdale :
  - Tubercule supra glénoïdal : **chef long du biceps brachial**
  - Tubercule infra glénoïdal : **chef long du triceps brachial**
- Processus coracoïde :
  - Apex :
    - **Chef court du biceps brachial** (en dehors)
    - **Coraco-brachial** (en dedans)
  - Face supérieure : **ligaments coraco-claviculaires** (conoïde et trapézoïde)
  - Face médiale : **petit pectoral**
  - Face latérale : **ligament coraco-huméral**

## ANGLE INFÉRIEUR

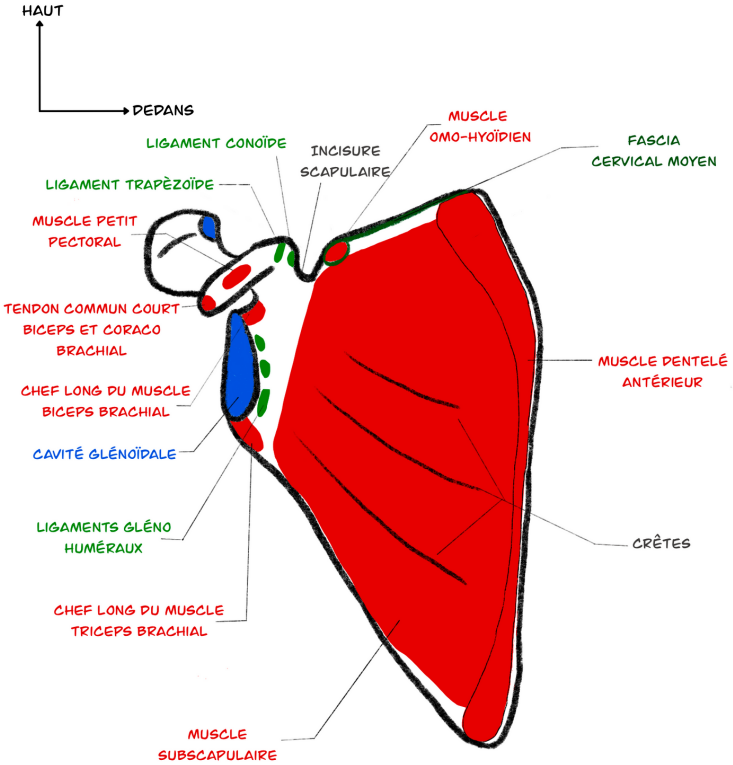
Face postérieure : **grand dorsal**



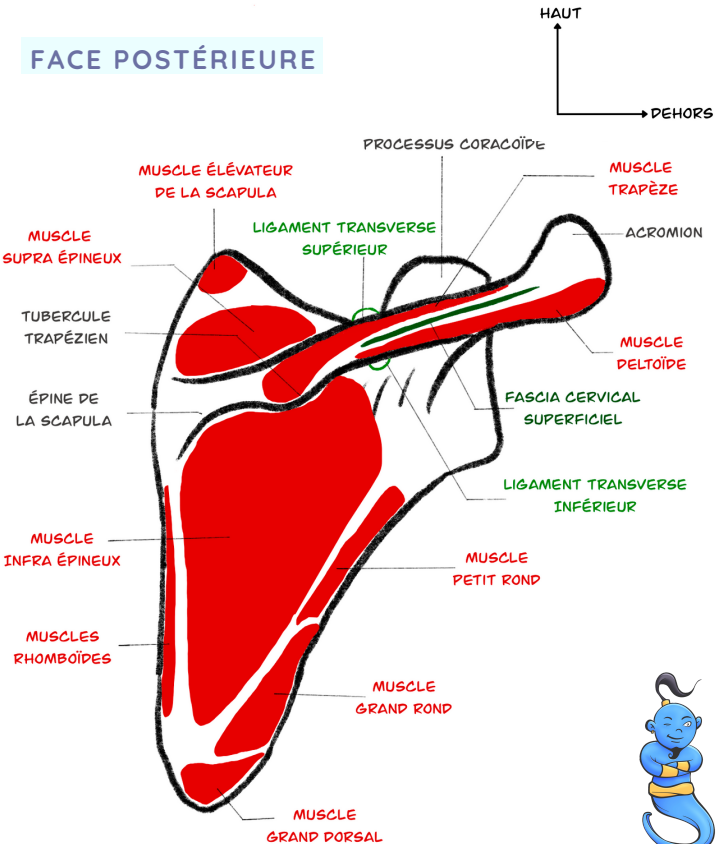


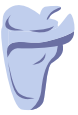# Scapula

## FACE ANTÉRIEURE



## FACE POSTÉRIEURE





# Scapula

## FACE LATÉRALE

