



Fémur (1/2)

PRÉSENTATION

- Os long, pair
- S'articule
 - En haut : os coxal
 - En bas : tibia et patella

EXTRÉMITÉ SUPÉRIEURE

- Tête fémorale :
 - s'articule avec l'acetabulum de l'os coxal
 - Dépression : fovéa avec insertion du **ligament de la tête**
- Col du fémur :
 - Ligne inter trochantérique
 - Capsule articulaire
 - Ligament ilio-fémoral
 - Crête inter trochantérique
 - Capsule articulaire
 - Face post : sillon de l'**obturateur externe**
- Grand trochanter :
 - Face latérale : **moyen fessier**
 - Face médiale :
 - Fosse trochantérique : **obturateur externe**
 - En haut, en avant :
 - **Obturateur interne**
 - **Jumeaux sup et inf**
 - En avant : **ligament ischio fémoral**

DIAPHYSE

- Face antérieure :
 - **Vaste intermédiaire**
 - Articulaire du genou
- Face latérale :
 - 2/3 sup : **vaste intermédiaire**
 - 1/3 inf : glissement fibres du **vaste latéral**
- Face médiale : glissement fibres du **vaste médial**
- Bords latéral et médial:
 - 2/3 sup : **vaste intermédiaire**
- Bord postérieur : ligne âpre
 - Partie moyenne : **gouttière des adducteurs**
 - Versant latéral de la lèvre lat : **vaste latéral**
 - Sommet :
 - 1/3 sup : **grand fessier**
 - 2/3 inf : **court biceps**
 - Versant médial de la lèvre lat : **grand adducteur**
 - Lèvre médiale : **vaste médial**
 - Partie supérieure :
 - Branche latérale :
 - Versant médial : **grand adducteur**
 - Versant latéral :
 - **Grand fessier**
 - **Vaste latéral**
 - Branche moyenne : ligne pectinéale avec insertion du **pectiné**
 - Branche médiale : **vaste médial**
 - Entre la ligne pectinéale et lèvre latérale : **faisceau sup du court adducteur**
 - Partie inférieure
 - Branche latérale :
 - Crête : **court biceps**
 - Versant latéral : **vaste latéral**
 - Branche médiale :
 - Versant latéral : **vaste médial** et **grand adducteur**





Fémur (2/2)

EXTRÉMITÉ SUPÉRIEURE

- **Grand trochanter :**
 - Face supérieure : **piriforme**
 - Face antérieure :
 - **Petit fessier**
 - **Tendon récurrent du droit fémoral**
 - Face postérieure : **carré fémoral**
 - Branche latérale de trituration : **vaste latéral**
- **Petit trochanter :**
 - Psoas iliaque
 - En avant : fosse avec insertion **ligament pubo fémoral**
 - En dessous : petite fosse avec insertion de l'**iliaque minor**

EXTRÉMITÉ INFÉRIEURE

Surface patellaire : en forme de poulie pleine avec 2 versants latéraux séparés par une gorge (

- Présence de **crêtes condylo-trochélaires** : qui sépare la surface patellaire des surfaces articulaires condyliennes

Condyle latérale : plus large et plus court que le médial

- Face latérale :
 - En avant : glissement des **fibres de l'aileron patellaire**
 - En arrière : épicondyle latéral
 - Partie ant : libre
 - Partie post: insertions
 - **Gastrocnémien latéral**
 - **Ligament collatéral fibulaire**
 - **Rétinaculum patellaire**
 - En dessous et arrière : fosse du **poplité**
 - En bas : sillon condyloaire
- Face médiale :
 - Partie postéro-sup : insertion du **ligament croisé antérieur**
- Face supérieure :
 - **Tubercule supra condyloaire** avec présence de 2 crêtes de chaque côté : **gastrocnémien latéral**
 - En avant du tubercule : **plantaire**
- Face inférieure et postérieure : s'articulent avec le plateau tibial et **ménisques**

Condyle médial :

- Face latérale :
 - Partie ant : **ligament croisé postérieur**
- Face médiale :
 - En avant : glissement des **fibres de l'aileron patellaire**
 - En arrière : épicondyle médial
 - Partie ant : libre
 - Partie post : insertions
 - **Gastrocnémien médial**
 - **Ligament collatéral tibial**
 - **Rétinaculum patellaire**
 - En bas : sillon condyloaire
- Face supérieure :
 - **Tubercule supra condyloaire** avec présence de 2 crêtes de chaque côté : **gastrocnémien latéral**
 - **Tubercule de l'adducteur** dans le prolongement de la bifurcation médiale : **3ème faisceau du grand adducteur**
- Face inférieure et postérieure : plateau tibial et **ménisques**

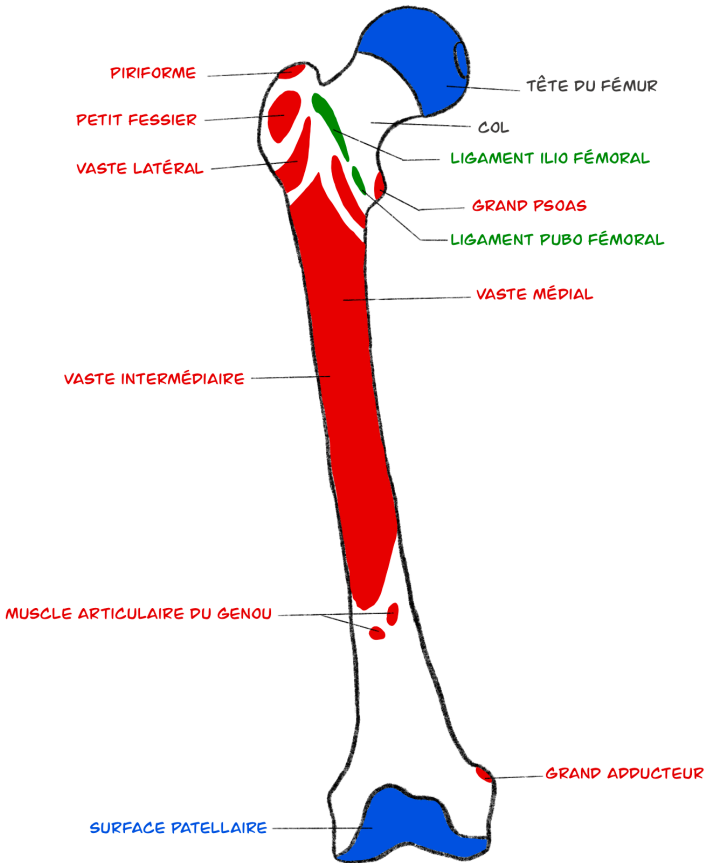


Fémur

FACE ANTÉRIEURE

HAUT

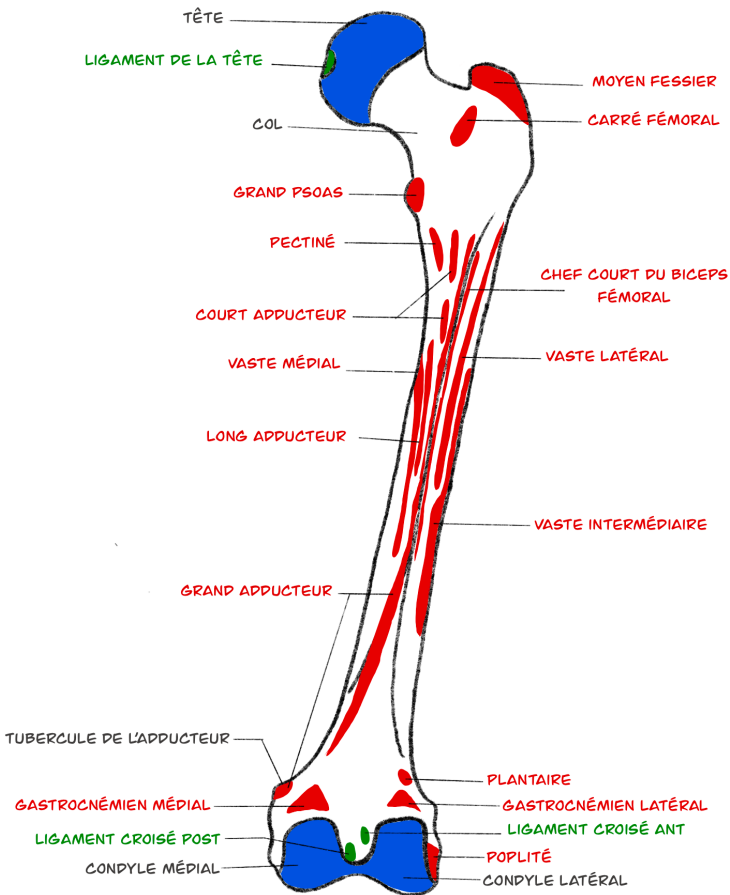
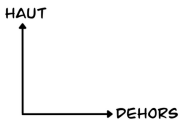
→ DEVANS





Fémur

FACE POSTÉRIEURE

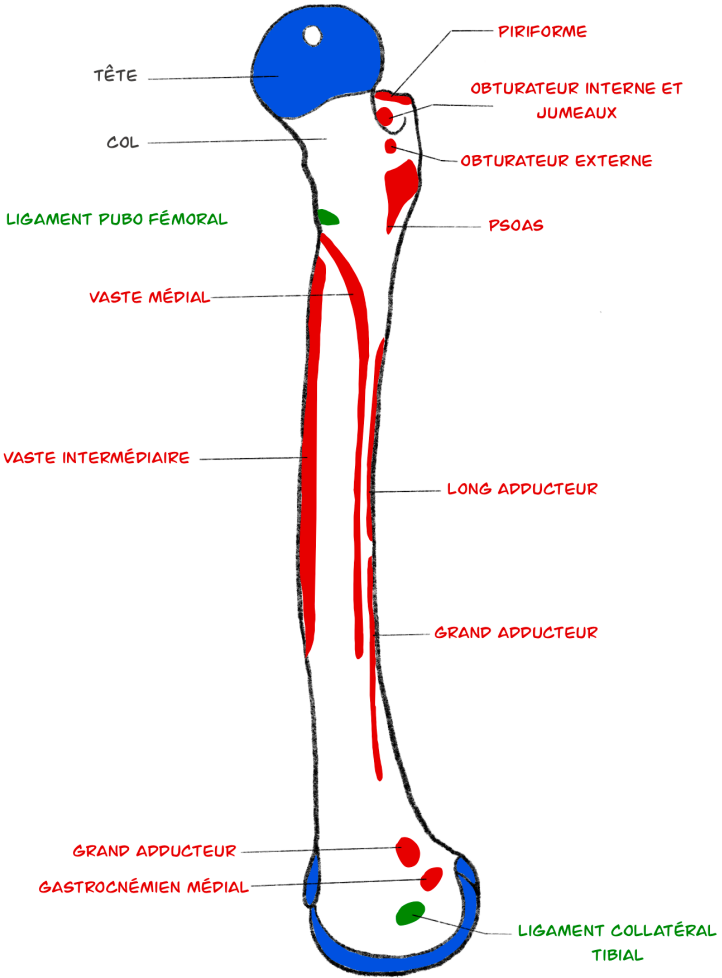


Fémur

FACE MÉDIALE

HAUT

→ ARRIÈRE



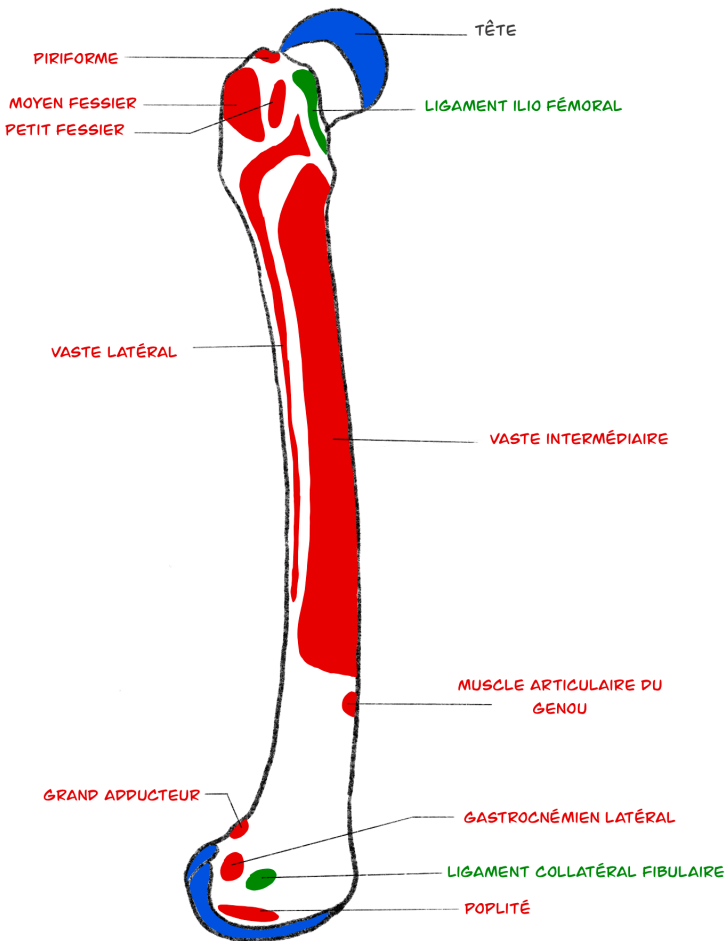


Fémur

FACE LATÉRALE

HAUT

AVANT





Fémur

FACE SUPÉRIEURE

