



# Atlas : C1

## PRÉSENTATION

- En forme d'anneau composé de 2 arcs
- Pas de corps vertébral
- Est situé entre l'occiput et l'axis
- Pas de disque intervertébral entre C0-C1 et C1-C2

## ARC ANTÉRIEUR

Face antérieure :

- Partie moyenne : tubercule antérieur de l'atlas avec insertion du **ligament longitudinal antérieur**

Face postérieure : répond au processus odontoïde

Bord supérieur : insertion de la **membrane occipito-atloïdienne ant**

Bord inférieur : insertion de la **membrane occipito-axoïdienne ant**

## ARC POSTÉRIEUR

Face supérieure : répond au condyle occipital

Face inférieure : facette inférieure de l'atlas

Face médiale : insertion **ligament transverse**

Face latérale : 2 racines du processus transverse

Face antérieure : arc antérieur

Face postérieure :

- Arc post
- Présence du tubercule post de l'atlas avec insertion du **ligament nucal**
- Echancre qui laisse passage à l'**artère vertébrale** à la jonction de l'arc post et de la masse latérale qui se coude à 90° puis se recoude au niveau de la masse latérale.

## MASSES LATÉRALES

A la jonction de l'arc antérieur et de l'arc postérieur

## PROCESSUS TRANSVERSES

- Composé de 2 racines qui forment une gouttière
- Présence du foramen transversaire
- Se termine par un tubercule :
  - **Élévateur de la scapula**
  - **Scalène moyen** (accessoire)

## FORAMEN VERTÉBRAL

- Faces :
  - Post : arc antérieur
  - Ant : arc postérieur
  - Médiale : masses latérales
- Divisé en 2 compartiments par le **ligament transverse**
  - Ant : contient processus odontoïde
  - Post : contient fin du tronc cérébral





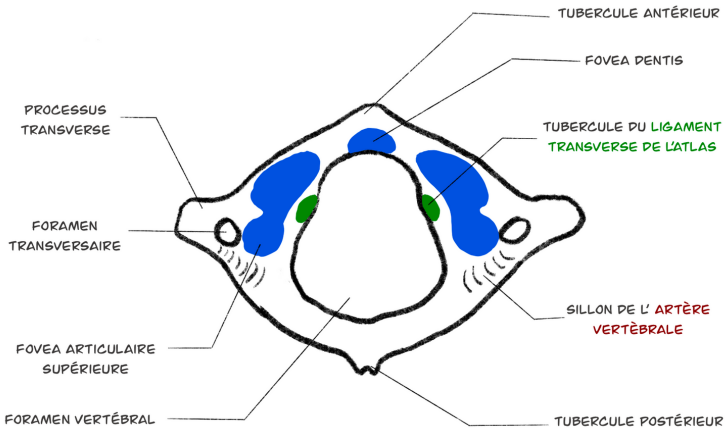
# Atlas : C1

## VUE SUPÉRIEURE

AVANT



DROITE

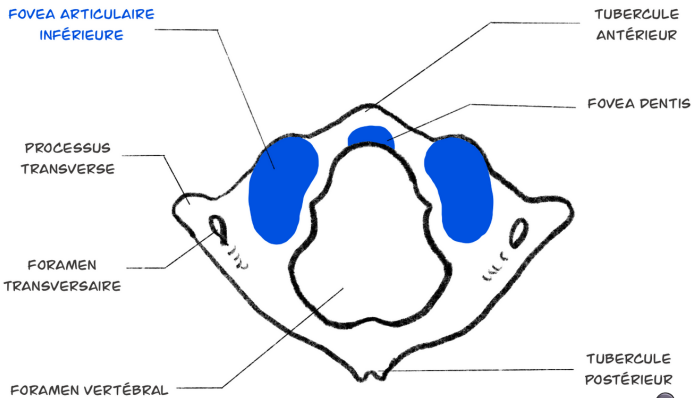


## VUE INFÉRIEURE

AVANT



DROITE





# Sacrum

## PRÉSENTATION

- Os impair, médian
- Situé entre les 2 os iliaques

## FACE ANTÉRIEURE

- Crêtes transversales : soudure des corps vertébraux
- 4 foramens sacrés antérieurs
- Autour du 2ème et 3ème foramens sacrés : **piriforme**
- Partie inférieure :
  - **Ligament sacro coccygien antérieur**
  - **Muscle sacro coccygien antérieur**

## FACE POSTÉRIEURE

- Ligne médiane
  - Orifice supérieur du canal sacré
  - Hiatus sacré : insertion du **ligament sacro-coccygien postérieur** sur ses bords
  - Crête sacrale médiane :
    - Saillies : processus épineux sacrés soudés
    - **Aponévrose lombo sacral**
- Côtés de la crête sacrale postérieure :
  - Sillon sacré postérieur : soudure des lames
    - **Erecteurs du rachis**
  - Crête sacré intermédiaire : soudure des apophyses articulaires
    - **Ligaments ilio-articulaires**
  - 4 Foramens sacrés postérieurs : passage des **nerfs sacrés**
  - Crête sacrale latérale : soudure des processus transverses
    - **Transversaire épineux**
    - **Plan profond du grand fessier**
    - **Ligaments sacro-iliaques postérieurs**
    - **Ligament interosseux de la sacro-iliaque** dans la 1/2 post de la 1ère fossette criblée

## FACES LATÉRALES

Triangulaire à base supérieure :

- 1/2 supérieure : surface auriculaire du sacrum
  - Pourtour bordé d'un sillon pré-auriculaire : **capsule de l'articulation sacro-iliaque**
- 1/2 inférieure : insertions d'avant en arrière :
  - **Coccygien**
  - **Ligament sacro-épineux**
  - **Ligament sacro-tubéral**
  - **Plan profond du grand fessier**

## BASE

- Partie moyenne : passage des **nerfs de la queue de cheval**
- Parties latérales : ailes du sacrum
  - Ant : aile
  - En dehors :
    - **Iliaque**
    - Sillon du **plexus lombo-sacré**
  - Post : tubercule transversaire

## SOMMET

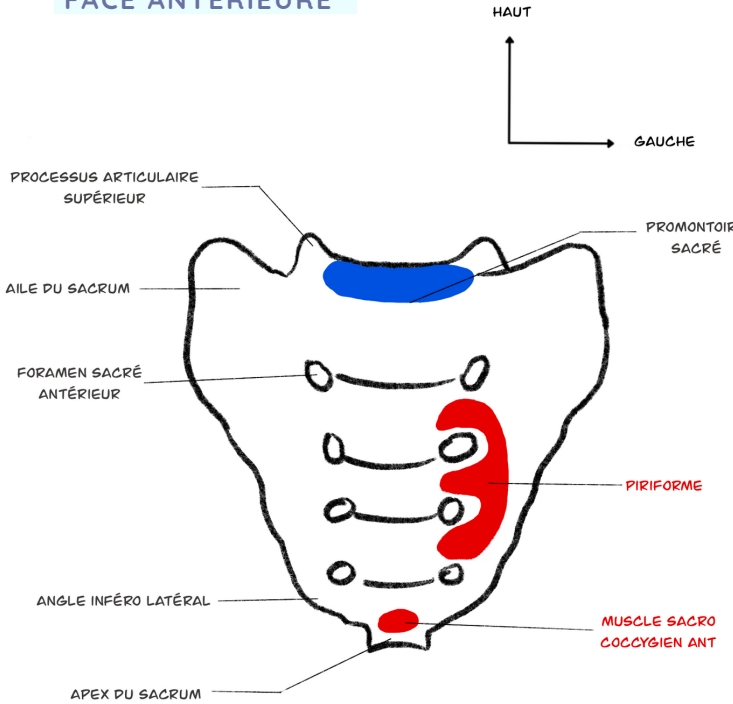
S'articule avec la base du coccyx



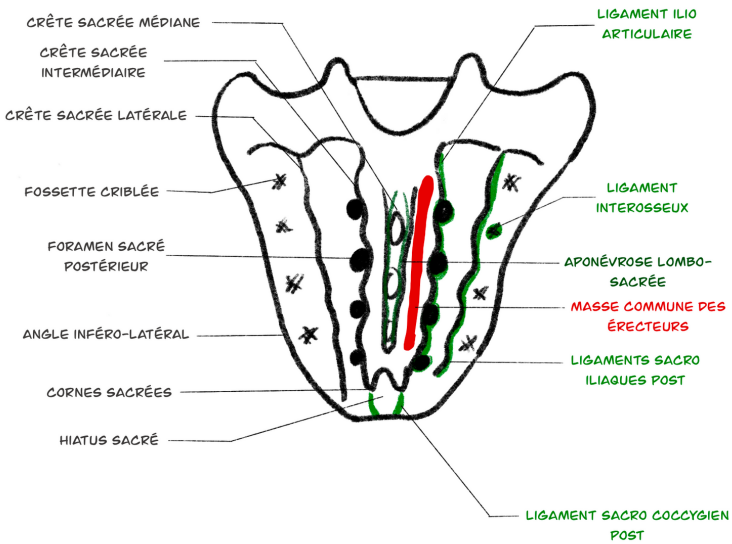


# Sacrum

## FACE ANTÉRIEURE



## FACE POSTÉRIEURE





# Sacrum

## FACE LATÉRALE

